 UNIVERSIDAD NACIONAL DE COLOMBIA	MACROPROCESO: GESTION DE LABORATORIOS	Código :
	GUIA DE ATENCION EN MALOCLUSIONES CLASE III	Versión: 0
		Página 1 de 16

GUIA DE ATENCIÓN EN MALOCLUSIONES CLASE III

FACULTAD DE ODONTOLOGIA
SEDE BOGOTA

2016



 UNIVERSIDAD NACIONAL DE COLOMBIA	MACROPROCESO: GESTION DE LABORATORIOS	Código :
	GUIA DE ATENCION EN MALOCLUSIONES CLASE III	Versión: 0
		Página 2 de 16

TABLA DE CONTENIDO

1. JUSTIFICACIÓN.....	3
2. OBJETIVO.....	3
3. POBLACION OBJETO	3
4. DEFINICIÓN Y ASPECTOS CONCEPTUALES.....	3
5. ETIOPATOGENIA.....	4
6. CARACTERISTICAS DE LA ATENCION.....	4
6.1. Historia Clínica	4
6.2. Análisis De Modelos	6
6.3. Análisis Fotográfico.....	6
6.4. Análisis Radiográfico.....	7
7. DIAGNÓSTICO.....	7
7.1. Relación Dental De Clase III.....	7
7.2. Relación De Clase III Funcional.....	8
7.3. Relación Clase III	
Esquelética.....	8
8. TRATAMIENTO.....	8
8.1. Tratamiento De Las Clases III Dentales.....	9
8.2. Tratamiento De Las Clases III Funcionales.....	9
8.3. Tratamiento De La Clase III Esquelética.....	9
8.4. Tratamiento En Dentición Temporal Y Mixta Con Potencial De Crecimiento....	9
8.5. Tratamiento En Dentición Permanente Y Pacientes Sin Potencial De	
Crecimiento.....	10
9. EDUCACION.....	11
10. FLUJOGRAMAS.....	12
10.1. Consulta Por Primera Vez.....	12
10.2. Consulta De Diagnóstico.....	13
10.3. Secuencia De Tratamiento Con Máscara Facial Y Disyuntor.....	14
10.4. Secuencia De Tratamiento Con Placa De Progenie O Hawley.....	15
11. BIBLIOGRAFIA.....	16

 UNIVERSIDAD NACIONAL DE COLOMBIA	MACROPROCESO: GESTION DE LABORATORIOS	Código :
	GUIA DE ATENCION EN MALOCLUSIONES CLASE III	Versión: 0
		Página 3 de 16

1. JUSTIFICACIÓN

Las maloclusiones Clase III son las de menor incidencia, reportándose valores entre 3% y 13% según la población estudiada. Se caracterizan por una posición mesial de la arcada dental inferior con respecto a la superior, como consecuencia de ello se presenta una mordida cruzada anterior, o en casos más ligeros **contacto** borde a borde de los incisivos. Debe ser tratada tempranamente, alrededor de los cuatro años, para prevenir en lo posible un escaso desarrollo transversal y anteroposterior del maxilar superior y contener el crecimiento de la mandíbula. (1,2)

El propósito de esta guía es proporcionar una perspectiva científicamente soportada, sobre la etiología, las características, el desarrollo y consideraciones generales de tratamiento de las maloclusiones de Clase III.

2. OBJETIVO

Garantizar atención de calidad con racionalidad científica, para el desarrollo de actividades, procedimientos e intervenciones de diagnóstico, tratamiento y seguimiento de la maloclusión Clase III.

3. POBLACION OBJETO


Pacientes que asisten a las clínicas de la Facultad de odontología de la Universidad Nacional con maloclusión Clase III en dentición temporal, mixta o permanente, y que requieren diagnóstico y tratamiento de su maloclusión.

4. DEFINICION Y ASPECTOS CONCEPTUALES

La maloclusión se define como una disposición de los dientes que crea un problema funcional y estético para el individuo, referente a cualquier desviación en la disposición de los dientes fuera de los estándares de una oclusión normal, con alteración en la función, salud, estética y aspectos psicológicos. (3,4). La maloclusión de los dientes puede estar asociada con anomalías intra e interarco y con discrepancias esqueléticas.

La maloclusión de Clase III o mesoclusión se caracteriza por una posición mesial de la mandíbula sobre el maxilar superior, y puede tener un origen funcional o esquelético.

Funcional: Asociada con la presencia de contactos prematuros en el sector anterior de los arcos dentales, que ocasionan deslizamiento mandibular anterior. Se pueden generar por la inclinación vestibular de los incisivos inferiores y palatina de los superiores, ocasionándose una mordida cruzada anterior en oclusión habitual y borde con borde al buscarse la céntrica mandibular.

 UNIVERSIDAD NACIONAL DE COLOMBIA	MACROPROCESO: GESTION DE LABORATORIOS	Código :
	GUIA DE ATENCION EN MALOCLUSIONES CLASE III	Versión: 0
		Página 4 de 16

Esquelética: Originada por un crecimiento mandibular excesivo, un desarrollo maxilar disminuido o una combinación de ambos factores. Es considerada una verdadera Clase III y su etiología tiene un componente genético.

La frecuencia de la maloclusión Clase III esquelética varía según los diferentes grupos étnicos, reportándose incidencia en caucásicos entre el 1 y 4%, en afro estadounidenses entre 5 y 8% y entre japoneses y chinos entre 4 y 13%. (1) En Bogotá se estima de alrededor del 5%. (5)

5. ETIOPATOGENIA

Las maloclusiones son de origen multifactorial; en la mayoría de los casos no hay una sola etiología, sino que hay muchas interactuando entre sí. Sin embargo, se pueden definir dos componentes principales en su etiología, que son la predisposición genética, y los factores exógenos o ambientales, que incluyen todos los elementos capaces de condicionar una maloclusión durante el desarrollo craneofacial. Es importante que el clínico estudie estos fenómenos multifactoriales, con el fin de neutralizarlos, logrando así el éxito del tratamiento y evitando posteriores recidivas. (2,3, 4).

Los factores etiológicos más importantes de las maloclusiones Clase III son:

- Características genéticas , raciales y familiares
- Factores ambientales: los hábitos deletéreos de la musculatura orofacial como son el empuje lingual y la respiración oral pueden ser factores asociados con las maloclusiones Clase III.
- Las caries es una causa significativa de maloclusiones resultantes de la pérdida prematura de dientes primarios, erupción precoz de los dientes permanentes y movimiento mesial de los mismos.


6. CARACTERISTICAS DE LA ATENCION

La evaluación sistemática y ordenada de los pacientes que tienen cualquier tipo de maloclusión dental, dentoalveolar o esquelética permitirá tener todos los elementos para un correcto diagnóstico y de esta manera plantear los objetivos y estrategias del tratamiento.

Los elementos de análisis de un paciente con maloclusión Clase III son los siguientes:

6.1. Historia clínica

La Historia Clínica debe incluir los datos relevantes del paciente obtenidos durante el interrogatorio y el examen clínico, así como el análisis de hallazgos específicos y las observaciones acerca de interconsultas o valoraciones de otras especialidades. También el registro de las evoluciones que se harán durante el tratamiento. Debe incluir los siguientes aspectos:

 UNIVERSIDAD NACIONAL DE COLOMBIA	MACROPROCESO: GESTION DE LABORATORIOS	Código :
	GUIA DE ATENCION EN MALOCLUSIONES CLASE III	Versión: 0
		Página 5 de 16

Aspectos Psicosociales

Es importante determinar cuáles son las necesidades del paciente y las expectativas que tiene del tratamiento y de esta manera establecer si es posible alcanzar todos los objetivos propuestos, teniendo en cuenta que un tratamiento de ortodoncia involucra a menudo cambios esqueléticos, faciales, funcionales y dentales.

Anamnesis

Incluye datos generales del paciente, historia de la enfermedad actual, así como antecedentes personales y familiares. Se debe hacer énfasis en la presencia de anomalías esqueléticas o dentarias en otros miembros de la familia, hábitos y alimentación a lo largo de su desarrollo.

Adicionalmente es importante determinar qué tratamientos ha recibido el paciente para la corrección de su anomalía.

Examen clínico

I. Examen físico: Determinar y consignar talla, peso, percentiles de las medidas del paciente entre la población, menarquia y caracteres sexuales secundarios.


II. Characteristics faciales:

A. Morfológicas :

- a. Tipo Craneal : dolicocefálico, braquicefálico, mesocefálico
- b. Tipo Facial : Leptoprosopo, mesoprosopo y euriprosopo
- c. Descripción de simetría, balance y características de las estructuras faciales por tercios faciales
 - i. Tercio superior: Frente, arcos superciliares
 - ii. Tercio medio: Ojos, rebordes infraorbitarios, malaes, áreas paranasales, nariz, orejas , proyección del maxilar superior
 - iii. Tercio inferior: Ángulos goniacos, forma, color y tamaño de labios superior e inferior, mentón, tamaño y forma de rama y cuerpo mandibular
- d. Análisis del perfil : Cóncavo , convexo (leve, moderado o severo) y recto
 - i. Proyección del maxilar superior y mandíbula
 - ii. Forma y dorso nasal
 - iii. Angulo nasolabial
 - iv. Proyección de labios (superior e inferior)
 - v. Surco mentolabial
 - vi. Proyección del mentón
 - vii. Longitud cuello mentón

B. Funcional : Actividad muscular durante :

- a. Masticación
- b. Deglución
- c. Habla
- d. Respiración
- e. Hábitos anormales

 UNIVERSIDAD NACIONAL DE COLOMBIA	MACROPROCESO: GESTION DE LABORATORIOS	Código :
	GUIA DE ATENCION EN MALOCLUSIONES CLASE III	Versión: 0
		Página 6 de 16

III. Examen Intraoral

- A. Examen Dental (Intra-arco)
 - a. Odontograma
 - b. Anomalías de número, tamaño, posición o forma
 - c. Anomalías estructurales
 - d. Higiene oral
- B. Examen de los tejidos blandos:
 - a. Encía y frenillos
 - b. Tamaño, forma y postura de la lengua
 - c. Paladar y amígdalas
 - d. Mucosa vestibular
 - e. Morfología de los labios, textura y características del tejido (hipotónicos, hipertónicos, sin función, evertidos, corto, etc.)
- C. Análisis oclusal (Inter-arcos)
 - a. Sagital: Relación molar, relación canina, sobre mordida horizontal
 - b. Vertical: Mordida abierta, mordida profunda, curva de spee, sobre mordida vertical
 - c. Trasversal: Mordidas cruzadas, mordidas en tijera, líneas medias dentales (superior e inferior)

IV. Análisis funcional:

- A. Posición de reposo y espacio libre interoclusal
- B. Movimientos límite de la mandíbula
- C. Análisis de la ATM, crepitación o ruido de la A.T.M.
- D. Exposición dental en reposo y en sonrisa


6.2. Análisis De Modelos

- A. Análisis de simetría y forma de arcos
- B. Análisis de tamaño y posición dental
- C. Relaciones oclusales en sentido transversal , sagital y vertical
- D. Análisis de dentición
- E. Análisis de espacios
- F. Análisis funcional de la oclusión con modelos montados en articulador

6.3. Análisis Fotográfico

Al igual que los modelos de estudio, las fotografías constituyen un registro facial, de los dientes y de tejidos blandos en un momento determinado, y son útiles para corroborar datos obtenidos durante la exploración, y para observar los cambios en los dientes y en la expresión facial del paciente con el tratamiento.

- A. Fotografías Intraorales: Arco superior, arco inferior, lateral derecha, lateral izquierda, oclusión de frente
- B. Fotografías Extraorales: Frontal, perfil, sonrisa, vista superior o coronal, vista inferior o submenton-Vertex, y tres cuartos

 UNIVERSIDAD NACIONAL DE COLOMBIA	MACROPROCESO: GESTION DE LABORATORIOS	Código :
	GUIA DE ATENCION EN MALOCLUSIONES CLASE III	Versión: 0
		Página 7 de 16

6.4. Análisis Radiográfico

- A. Análisis de radiografías periapicales o panorámicas con el fin de determinar:
 - a. Tipo y cantidad de resorción radicular de los dientes primarios
 - b. Ausencia o presencia de dientes permanentes: tamaño, forma, condición y estado de desarrollo
 - c. Presencia de dientes supernumerarios
 - d. Estado de la lámina dura, hueso alveolar y membrana periodontal y diagnóstico de alteraciones periodontales
 - e. Morfología e inclinación de las raíces
 - f. Valoración de problemas endodónticos
 - g. Afecciones patológicas como caries, infecciones periapicales, fracturas o quistes
 - h. Análisis de posición de terceros molares
- B. Análisis de Radiografías extraorales
 - a. Radiografía Lateral de cráneo: Permite realizar diferentes análisis cefalométricos para estudio detallado del tamaño y posición de las estructuras esqueléticas.
 - b. Radiografía posteroanterior: Permite realizar un análisis transversal y vertical frontal del paciente. Es muy útil en el diagnóstico de asimetrías faciales.
 - c. Radiografía Carpal: Radiografía de la mano en la cual se determina el grado de maduración ósea, por medio de un análisis de la diáfisis y epífisis de los huesos, además de la calcificación del gancho del ganchoso, el pisiforme y el sesamoideo.

7. DIAGNÓSTICO


Las Maloclusiones de Clase III tienen componentes dentales, esqueléticos y/o funcionales. De acuerdo al análisis esquelético, dental y oclusal en los planos sagital, vertical y transversal, las maloclusiones clase III se pueden clasificar en:

7.1. Relación dental de clase III

Se puede presentar una relación molar de Clase III uni o bilateral, relacionada con la pérdida prematura de molares temporales, anomalías de la erupción de primeros molares superiores, migración mesial, anomalías de forma y agenesias dentales.

Los hallazgos clínicos son:

- Perfil facial ortognático.
- Relación molar Clase III uni o bilateral

 UNIVERSIDAD NACIONAL DE COLOMBIA	MACROPROCESO: GESTION DE LABORATORIOS	Código :
	GUIA DE ATENCION EN MALOCLUSIONES CLASE III	Versión: 0
		Página 8 de 16

- Relaciones Caninas Clase I o clase III : Los caninos se encuentran en relación de Clase III cuando la cúspide del canino superior se encuentra en posición distal con relación al espacio interdental de canino inferior y primer premolar inferior.
- Malposiciones dentales aisladas

7.2. Relación de Clase III funcional

Lo más relevante en ellas es la presencia de mordida cruzada anterior con retrognatismo dentoalveolar de incisivos superiores y prognatismo dentoalveolar de los inferiores. El perfil suele ser levemente cóncavo o recto, y las relaciones molares y caninas de clase I o leve clase III, asociada con una inadecuada relación posicional mandibular, debida a su deslizamiento anterior, por un reflejo muscular adquirido. Las bases óseas maxilo mandibulares son normales en tamaño y posición.

7.3. Relación Clase III esquelética

La presentación clínica más frecuente es un maxilar de tamaño y posición normal con prognatismo mandibular. También se puede presentar con deficiencia maxilar o una combinación de retrognatismo maxilar con prognatismo mandibular.

Las características clínicas más relevantes son: perfil cóncavo, depresión del tercio medio facial, macrognatismo mandibular, hipergonia, altura facial anterior aumentada y posterior disminuida. Intraoralmente, las relaciones molares y caninas son de Clase III, mordida cruzada anterior y/o posterior bilateral, paladar estrecho, y compensaciones dentales, caracterizadas por un prognatismo alveolar dental superior y retrognatismo alveolar inferior.


8. TRATAMIENTO

La Clase III esquelética no tratada, genera en la población afectada un deterioro progresivo e irreversible de las estructuras óseas, dentales y de tejidos blandos maxilofaciales.

Su tratamiento temprano pretende mejorar la discrepancia esquelética, mantener un ambiente favorable para el crecimiento futuro de los maxilares, mejorar la función oclusal, obtener una estética más favorable para favorecer el desarrollo psicosocial del niño, y minimizar la posibilidad de generarse una alteración esquelética de clase III severa con requerimiento de cirugía ortognática.

Las consideraciones del tratamiento son

- a) Edad Esquelética: Determinar si el paciente está en una etapa de crecimiento activo o no.
- b) Patrón facial y de crecimiento.
- c) Estructura involucrada

 UNIVERSIDAD NACIONAL DE COLOMBIA	MACROPROCESO: GESTION DE LABORATORIOS	Código :
	GUIA DE ATENCION EN MALOCLUSIONES CLASE III	Versión: 0
		Página 9 de 16

8.1. Tratamiento de las clases III dentales

Está dirigido a reposicionar los dientes que han migrado, como consecuencia de pérdidas dentales prematuras, usualmente segundos molares temporales inferiores y/o primeros molares temporales superiores. Para corregir la migración mesial del primer molar permanente mandibular, se puede utilizar placas de Hawley inferiores con tornillos y/o resortes helicoidales. Igualmente, y dependiendo de la magnitud del desplazamiento a mesial del molar, podría utilizarse aparatología fija tipo brackets con arcos seccionales y resortes abiertos. Corregida la mesialización del molar permanente, puede utilizarse un mantenedor de espacio hasta el momento en que erupción el segundo premolar mandibular.

Para corregir la migración distal del canino temporal maxilar, dependiendo del momento de desarrollo dental en que esto ocurra, se deberá seguir un protocolo de erupción de caninos y premolares permanentes del arco superior para permitir su adecuada erupción a través de extracciones seriadas que permitan seguir una secuencia de erupción 435 o 453 (3)

8.2. Tratamiento de las clases III funcionales

El tratamiento está dirigido a la corrección de la inclinación axial de los dientes involucrados, es decir, vestibular los incisivos superiores y/o lingualizar los inferiores, hasta descruzar la mordida. Para la corrección de la posición dental puede utilizarse una placa de Progenie, activando el tornillo sagital $\frac{1}{4}$ de vuelta una o dos veces a la semana. Igualmente, la utilización de una placa de Hawley superior con tornillo sagital activado de igual manera, con plano de mordida posterior, permite obtener buenos resultados en 2 o 3 meses. Descruzada la mordida, la retención no es necesaria, pues los incisivos inferiores contienen una eventual palatización de los dientes superiores.


Se recomienda utilizar la aparatología permanentemente, con excepción de los momentos de alimentación e higiene oral. (1,2)

8.3. Tratamiento de la clase III esquelética

La maloclusión Clase III debe ser tratada en etapas tempranas del crecimiento, alrededor de los cuatro años, para prevenir en lo posible un escaso desarrollo transversal y anteroposterior del maxilar superior y contener el crecimiento de la mandíbula.

8.4. Tratamiento En Dentición Temporal y Mixta con potencial de crecimiento

El tratamiento de la corrección de la Discrepancia esquelética debe realizarse en períodos de crecimiento activo. Las Clases III esquelética con deficiencia maxilar, requieren tracción ortopédica para promover su crecimiento anterior. Las Clases III con prognatismo mandibular requieren restringir el crecimiento mandibular excesivo y/o cambiar su dirección. Los casos combinados con retrognatismo maxilar y prognatismo mandibular, necesitan estrategias combinadas. El protocolo de atención para maloclusión clase III de origen esquelético en

 UNIVERSIDAD NACIONAL DE COLOMBIA	MACROPROCESO: GESTION DE LABORATORIOS	Código :
	GUIA DE ATENCION EN MALOCLUSIONES CLASE III	Versión: 0
		Página 10 de 16

pacientes en crecimiento, debe incluir el uso de disyuntor palatino tipo Hirax con activación del tornillo dos veces al día por cerca de 15 días, evaluando cada caso en particular, y el uso de máscara facial de uso nocturno por alrededor de un año, según evolución del tratamiento. La fuerza que se usará para la máscara será de 8 onzas por la primera semana y 16 onzas por el resto del tiempo de tratamiento. También se deberá usar un plano de mordida posterior inferior durante todo el tratamiento. Obtenidos los resultados esperados, conviene utilizar aparatología ortopédica Tipo Frankel III como contención de los resultados, pues el crecimiento mandibular puede aumentar su expresión durante la pubertad de los individuos, y alterar los resultados de tratamiento previamente obtenidos. (1, 2, 6, 7, 8,9)

8.5. Tratamiento En Dentición Permanente y pacientes sin potencial de crecimiento

Ortodoncia de Compensación y Camuflaje:

Las discrepancias esqueléticas moderadas sin compromisos estéticos muy importantes pueden ser tratadas realizando exclusivamente movimientos dentales en maxilar superior e inferior que permitan conseguir una relación oclusal armónica con guía canina Clase I, sobremordida vertical y horizontal ideales y leves cambios faciales en labios o ángulo nasolabial y exposición dental. Este tipo de tratamiento recibe el nombre de Ortodoncia correctiva de compensación la cual mantiene o incrementa las relaciones oclusales que la naturaleza ha tratado de corregir. Normalmente en este tipo de tratamientos se realiza una retracción dentoalveolar superior y una protracción mayor de los anteriores inferiores, para lo cual en muchas ocasiones se requiere de extracciones de premolares en el maxilar superior y se evitan al máximo las exodoncias en el maxilar inferior (1, 2, 10,11).

Como en cualquier tratamiento de ortodoncia se realiza el proceso de diagnóstico convencional, haciendo énfasis en el análisis funcional, esquelético y facial.


Antes de iniciar un tratamiento de Ortodoncia de Camuflaje es importante responder:

- ¿La discrepancia esquelética no requiere un cambio facial importante?
- ¿Es posible lograr los movimientos dentales requeridos sin arriesgar las estructuras periodontales y dentales?
- ¿Los movimientos dentales propuestos serán estables?

Si se considera que la compensación o el camuflaje es posible, se plantean diagnósticos, objetivos y estrategias, así como la mecanoterapia para lograrlas.

Tratamiento de Ortodoncia y Cirugía Ortognática

No es posible corregir las discrepancias esqueléticas Clase III severas con un tratamiento ortodóntico exclusivamente, debido a que los resultados no serían estables y podría poner en riesgo la salud periodontal, de la articulación temporomandibular y la función; en estos casos el tratamiento de elección en un manejo combinado de ortodoncia y cirugía maxilofacial.

 UNIVERSIDAD NACIONAL DE COLOMBIA	MACROPROCESO: GESTION DE LABORATORIOS	Código :
	GUIA DE ATENCION EN MALOCLUSIONES CLASE III	Versión: 0
		Página 11 de 16

Un tratamiento de ortodoncia correctiva con fines quirúrgicos tiene como objetivo corregir las compensaciones dentales del maxilar superior e inferior para crear una discrepancia dental que permita la ejecución de una cirugía maxilofacial en la cual se movilizarán los segmentos maxilares y así corregir la discrepancia esquelética, oclusal y dental.

Requiere de una fase de ortodoncia prequirúrgica con duración aproximada de 2 años, la cirugía y una fase de ortodoncia posquirúrgica.

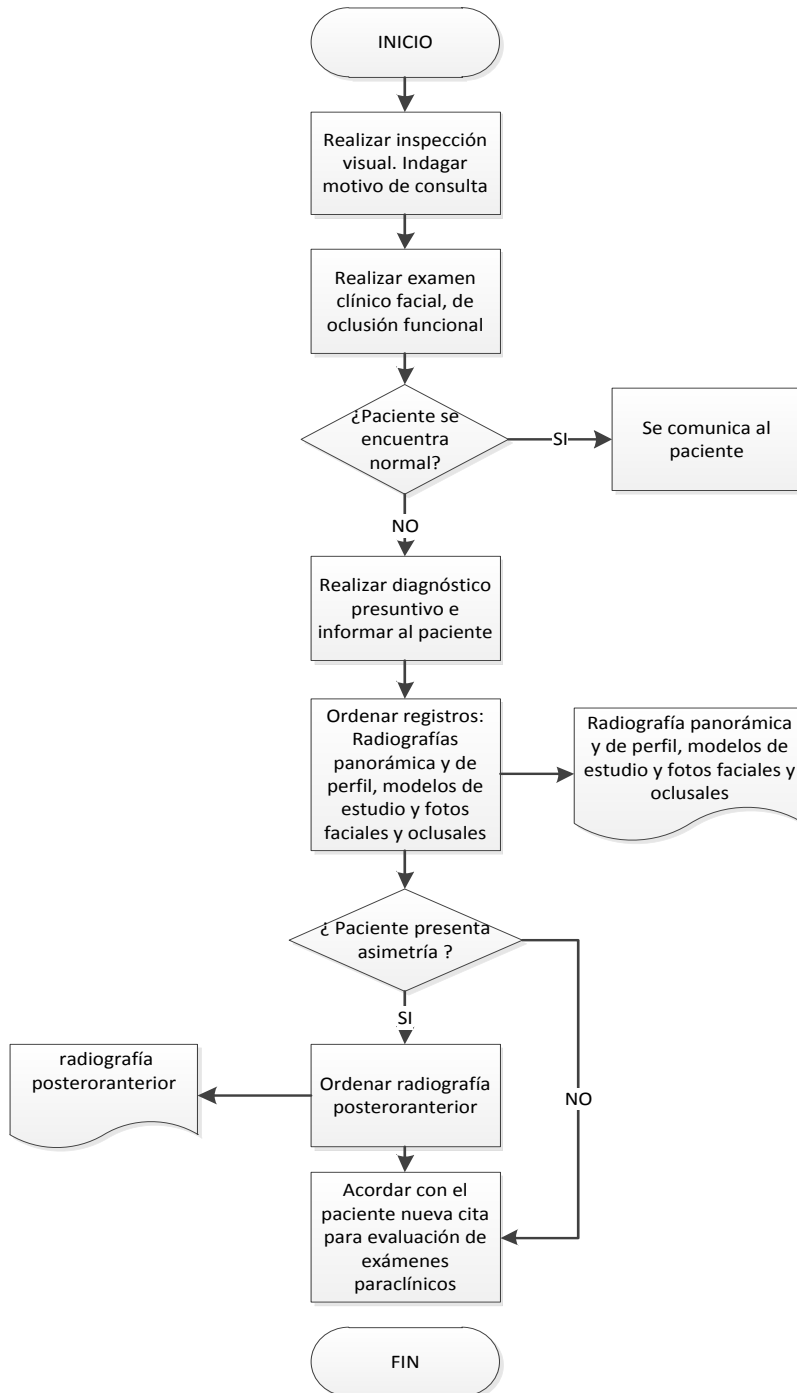
Los procedimientos quirúrgicos más comunes para la corrección de maloclusiones Clase III esqueléticas son: Retroceso mandibular, osteotomía segmentaria para avance maxilar y en los casos más severos se combinará este tratamiento con requerimientos de cirugía ortognática bimaxilar.

9. EDUCACION

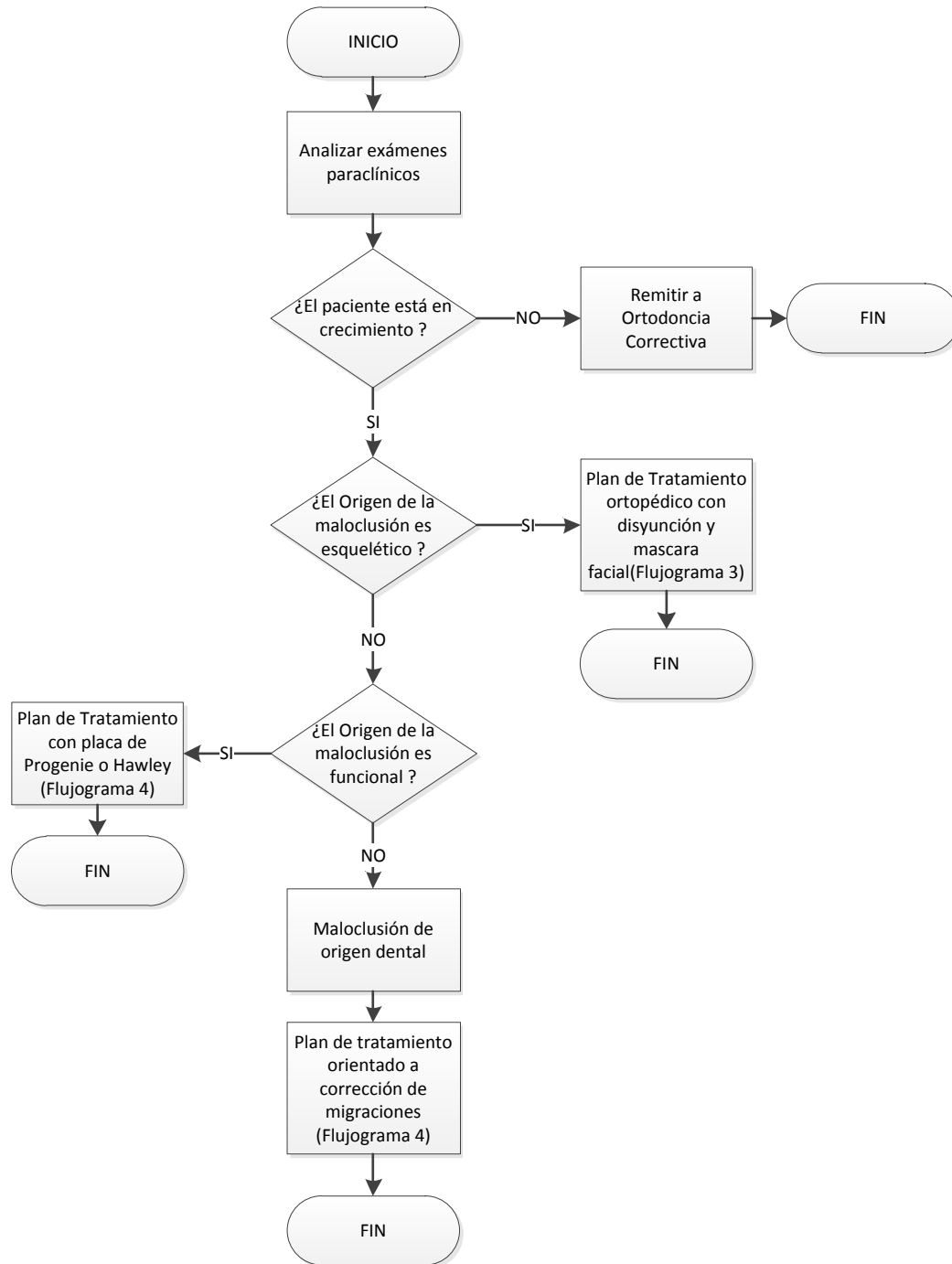
Para el éxito del tratamiento se debe incluir enseñanza en higiene oral que permita prevenir un aumento en la incidencia en caries o enfermedad periodontal. Igualmente se debe indicar al paciente y sus padres la necesidad de implementar una serie de cuidados en el tipo de alimentación que garantice preservar la integridad de los aparatos utilizados. De otra parte, se dará una explicación relacionada con la manera en que estos aparatos se deben utilizar, incluyendo la manera de colocarlos, retirarlos, tiempo de uso diario, activaciones requeridas, y controles periódicos con su ortodontista.

10. FLUJOGRAMAS

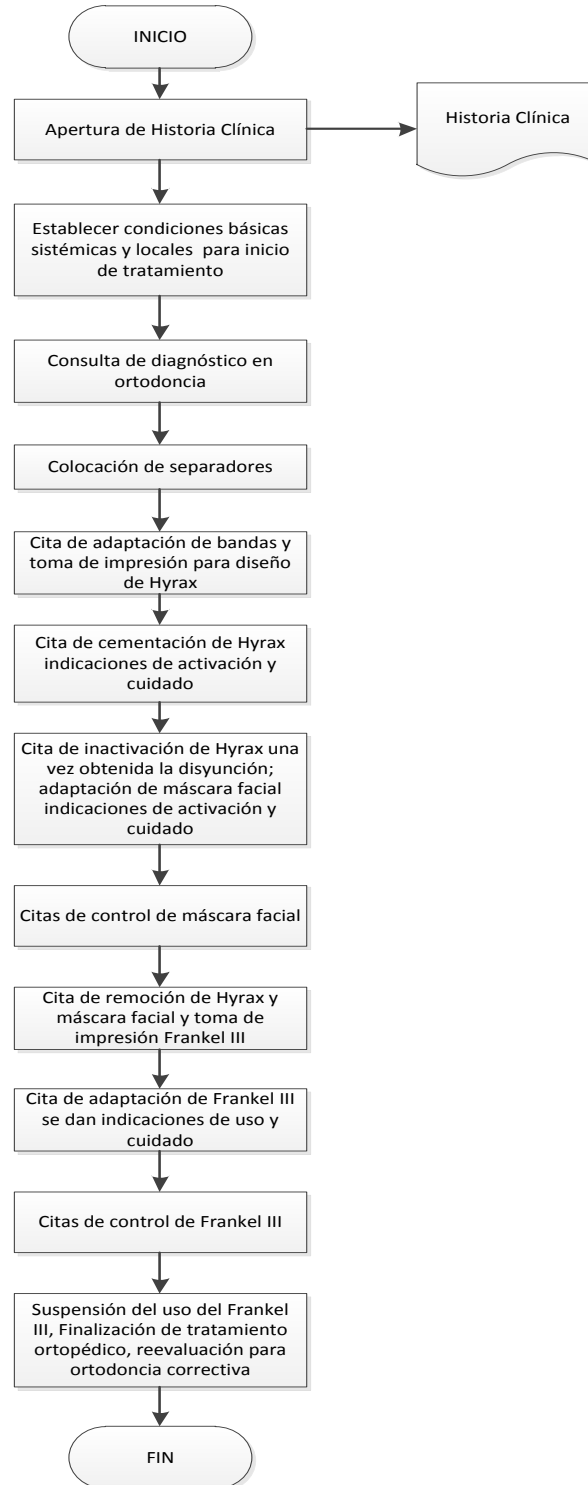
10.1. Consulta Por Primera Vez



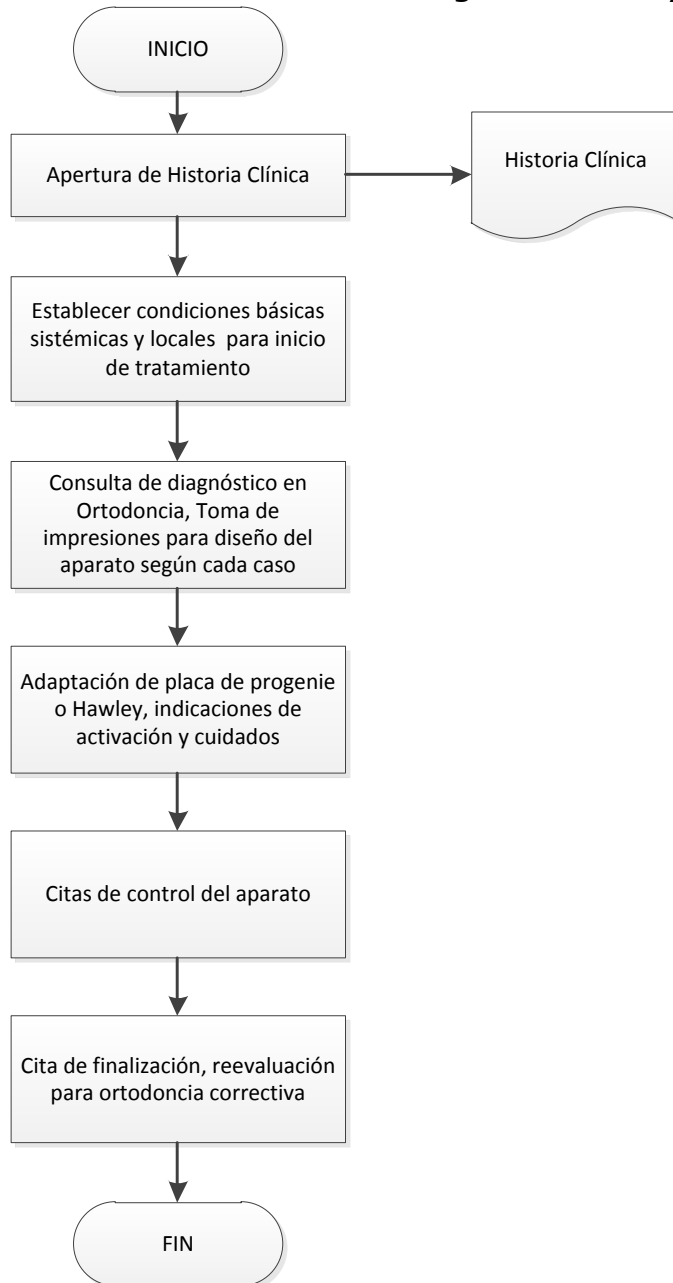
10.2. Consulta De Diagnostico




10.3. Secuencia De Tratamiento Con Máscara Facial Y Disyuntor



10.4. Secuencia De Tratamiento Con Placa De Progenie O Hawley



 UNIVERSIDAD NACIONAL DE COLOMBIA	MACROPROCESO: GESTION DE LABORATORIOS	Código :
	GUIA DE ATENCION EN MALOCLUSIONES CLASE III	Versión: 0
		Página 16 de 16

11. BIBLIOGRAFIA

1. Samir E. Bishara: Ortodoncia, Capítulo 21, pp 407-448 McGraw Hill, 2001
2. Jose Antonio Canut Brusola, Ortodoncia Clinica, Salvat Editores, Capitulo 26, 1988
3. Moyers, R. Manual de Ortodoncia. 4ª. Ed. Buenos Aires: Editorial Médica Panamericana; 1992.
4. Proffit, W. Ortodoncia. Teoría y Práctica.. 2ª. Ed. Madrid: Mosby-Doyma Libros S.A.; 1996.
5. Lucia Peña Serrato, Clara Inés Gordillo de Mayorga. Estudio epidemiológico de salud y maloclusion dental en niños de Bogotá, Colombia. ISBN 958-701-243-7, Noviembre 2002
6. Laura De Tooffol, Tiziano Baccetti, Lorenzo Franchi, Orthopedic Treatment Outcomes in class III Malocclusion, Angle Orthodontist, Vol 78 No 3, 2008
7. Tiziano Baccetti, James A. McNamara, Jr, Hugo De Clerck, Comparison of two protocols for maxillary protraction: bone anchors versus face mask with rapid maxillary expansión. Angle orthodontics, Vol, 80 N0 5, 2010
8. Stephen L.K. Yen Protocols for late Maxillary Protraction in Cleft lip and Palate Patients at Children Hospital, Los Angeles. Semin Orthod 2011;17:138-138
9. Caterina Masucci, Tiziano Baccetti, Manuela Mucedero Stability of rapid maxillary expansión and facemask therapy: A long-term controlled study. Am J Orthod Dentofacial Orthop 2011;140:493-500
10. Tollaro I, Baccetti T, Franchi L, Tanasescu C. Role of posterior transverse interarch discrepancy in class II, división 1 malocclusion during the mixed dentition phase. Am. J. Orthod. 1996: 417-422
11. URIBE, G. Ortodoncia Teoría y Clínica. Fundamentos de Odontología. 2ª edición. Medellín 2010

ELABORÓ	<i>Dr. Salomón Yezioro Dra. Adriana Forero Dra. Sonia Guevara Dr. Luis Fernando Castiblanco Dra. Patricia Guerrero Dr. Jairo Sarmiento Dr. Armando Ruiz Dr. Martín Casale Dr. Emanuel Rojas Dr. Asdrubal Sandoval</i>	REVISÓ	<i>Dra. Ángela Inés Galvis Dra. Ethel Canchila Dr. Víctor Onofre Dra. Francy Cetina</i>	APROBÓ	<i>Dr. Manuel Roberto Sarmiento Dr. Juan Norberto Calvo Ramírez Dr. Francisco Javier Acero Luzardo Dr. Gabriel Ignacio Patrón López Dra. Martha Herrera Dra. Ángela Inés Galvis Torres Dra. Martha Sarmiento Dra. Maria Doris Ballesteros Arnol Jonathan Forero</i>
CARGO	<i>Docentes Sección de Ortodoncia, Universidad Nacional de Colombia</i>	CARGO	<i>Integrantes Comité del Sistema Obligatorio de Garantía de Calidad</i>	CARGO	<i>Miembros Consejo de Facultad</i>
FECHA	<i>Diciembre 2015</i>	FECHA	<i>Enero de 2016</i>	FECHA	<i>Febrero del 2016</i>